Lesiones inflamatorias de los párpados: orzuelo y chalación

¿Qué son y cuáles son sus causas?

El **orzuelo** (lat. *hordeolum*) es un término general que se utiliza para describir una infección aguda y localizada de los párpados. Cuando afecta a los folículos pilosos de las pestañas, se trata del **orzuelo externo.** Este tipo suele producirse a consecuencia de una obstrucción de los folículos en la raíz de las pestañas y de una infección de las glándulas sebáceas de Zeiss o las glándulas sudoríparas de Moll. El **orzuelo interno** se desarrolla en las glándulas de Meibomio.

Las glándulas tarsales de Meibomio producen una secreción sebácea y se encuentran dentro del párpado, en el denominado tarso, lámina de tejido fibroso que define la forma característica del párpado. En el párpado superior hay 30-40 glándulas de Meibomio y en el inferior, 20-30. Sus conductos de salida se encuentran en los bordes palpebrales. En el caso de la inflamación de estas glándulas o alteración de su funcionamiento (disfunción), se produce su engrosamiento y retención de la secreción sebácea. A continuación, se presenta una infección secundaria.

En un 90-95 % de los casos, el orzuelo es causado por estafilococos y, a veces, por otros microorganismos patógenos. Entre los factores de riesgo de desarrollar orzuelo se encuentran: disfunción de las glándulas de Meibomio, inflamación crónica de los bordes palpebrales (blefaritis) y acné rosácea. Los orzuelos se presentan más frecuentemente en enfermos con diabetes *mellitus* y en personas con seborrea o dermatitis seborreica.

A veces el orzuelo progresa hacia la forma crónica y en el párpado se forma una tumoración denominada **chalación** (gr. *chalazion*). Es una inflamación lipogranulomatosa (lipogranuloma) crónica localizada. Ocurre cuando en el tarso se acumula un exceso de secreción sebácea debida a la obstrucción de las glándulas sebáceas, lo que provoca una reacción inflamatoria.

¿Con qué frecuencia se presentan?

No existen datos estadísticos fidedignos acerca de la prevalencia de orzuelo o de chalación, pero son bastante frecuentes en la práctica médica y en la vida cotidiana. Los orzuelos se presentan con mayor frecuencia en adultos que en niños. Esto probablemente se debe a un **nivel más alto de hormonas andrógenas** (es decir, hormonas sexuales masculinas), al **aumento de la viscosidad de la secreción sebácea** y, más frecuentes en los adultos, inflamación de las glándulas de Meibomio y acné rosácea. También se observa un leve aumento de la frecuencia de orzuelo entre la 3.ª y 5.ª década de la vida.

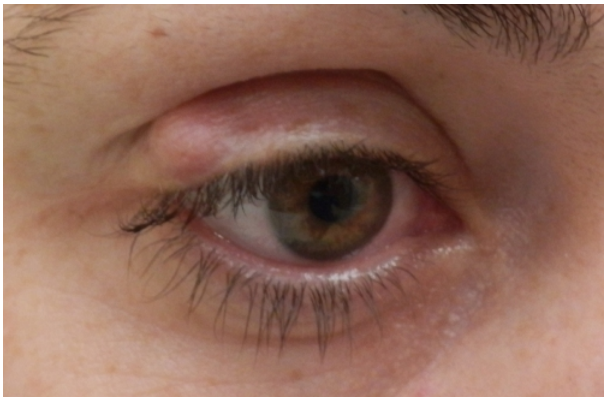

Fig. 1. Chalación

¿Cómo se manifiestan las lesiones inflamatorias de los párpados?

El **orzuelo** se caracteriza por un edema doloroso y bien limitado del párpado, y la presencia de una tumoración inflamatoria acompañada de enrojecimiento. A veces la primera manifestación es un edema generalizado y enrojecimiento de todo el párpado, con el tiempo limitado a un área pequeña. En muy raras ocasiones la infección afecta a todo el párpado. Los orzuelos pueden ser uni- o bilaterales, aislados o múltiples. Muchas veces en la anamnesis se señala la presencia de este tipo de infecciones en el pasado. El orzuelo no causa alteraciones de la visión.

El **chalación** se manifiesta en forma de una tumoración indolora localizada en el párpado. Los chalaciones de mayor tamaño a veces pueden comprimir la córnea y causar astigmatismo corneal y, en consecuencia, alterar la agudeza visual, tanto de lejos como de cerca.

¿Cómo actuar ante los síntomas?

El tratamiento se basa en **compresas tibias y masaje,** complementados por el uso tópico de **antibióticos.** En el caso del orzuelo se recomienda aplicar 4 veces al día compresas tibias durante 10-15 min. Se puede calentar un orzuelo aplicando una compresa o apoyando sobre el párpado un pequeño recipiente de vidrio (p. ej. un frasco de medicamentos) lleno de agua templada. El masaje que acompaña al calentamiento puede realizarse con un dedo, con el borde del frasco o con otro objeto. El masaje realizado con un anillo de oro resulta eficaz no por el material con el que está hecho, sino debido a que el propio masaje favorece el drenaje de las glándulas obstruidas. La dirección del masaje es siempre hacia los orificios de salida de las glándulas en el borde del párpado, es decir, en caso del párpado superior será desde arriba hacia abajo y en el párpado inferior, desde abajo hacia arriba. Si el tratamiento conservador (compresas tibias, masaje) no produce mejoría en 2-3 días, es necesario consultar con un oftalmólogo.

Una consulta oftalmológica urgente está indicada en caso de:

• edema ocular (no solo de los párpados) y/o aparición de un borde rojo-violáceo alrededor de la córnea (hiperemia ciliar o profunda)
• alteraciones de la visión
• caída de pestañas acompañada del engrosamiento del párpado
• fiebre
• adenopatía y sensibilidad de los ganglios linfáticos regionales.

¿Cómo se establece el diagnóstico?

El diagnóstico se establece a partir de la anamnesis y el examen clínico, habitualmente realizado con la lámpara de hendidura. El médico realiza una observación detallada del párpado, globo ocular y tejidos que rodean la órbita. En el examen se observa un edema localizado, enrojecimiento, sensibilidad y tumoración, a veces con un punto purulento visible a través de la piel. Si el orzuelo o el chalación no se pueden ver a simple vista, es posible detectarlos al tacto. Durante el examen, se debe prestar atención a la presencia de características del acné rosácea. El aumento de la temperatura corporal y la linfadenopatía indican una enfermedad sistémica. Entonces debe considerarse la

celulitis orbitaria (inflamación de los tejidos de la órbita). El diagnóstico de rutina no incluye pruebas de laboratorio y la utilidad clínica de cultivos es muy baja.

¿Cuáles son los métodos de tratamiento?

El orzuelo suele autolimitarse. En la mayoría de los casos el orzuelo se rompe espontáneamente a lo largo de 1-2 semanas. Una apertura mecánica del orzuelo acelera la curación. Si el orzuelo afecta al folículo piloso, se puede arrancar delicadamente la pestaña, lo que provocará su apertura. En caso de lesiones muy extensas (p. ej. orzuelo interno de varias cámaras) que constituyen mayor riesgo de complicaciones asociadas a su apertura, la incisión debe realizarse únicamente por un médico.

Es importante utilizar compresas tibias y aplicar el masaje. Se administran antibióticos tópicos en forma de gotas oculares o ungüento.

Si se presenta fiebre, malestar, sensibilidad de ganglios regionales aumentados y manifestaciones de infección sistémica, se sospecha bacteriemia y celulitis orbitaria, y se inicia una antibioticoterapia general. En niños en estos casos es necesaria la hospitalización.

La complicación más frecuente del orzuelo es su progresión a la forma crónica. Se forma un chalación que causa deformidad estética del párpado y aparición de una tumoración indolora. El tratamiento del chalación es quirúrgico y consiste en realizar una incisión por el lado de la conjuntiva tarsal, extraer el contenido y extirpar la cápsula fibrosa que lo rodea. Se puede realizar un tratamiento que consiste en administrar inyecciones de corticoides en el chalación. Sin embargo, este tratamiento se asocia al riesgo de decoloración crónica de la piel o de su atrofia en el lugar de inyección.

Si el chalación recurre en el mismo lugar, es necesario descartar la etiología neoplásica, sobre todo el carcinoma de glándulas sebáceas. Este tipo de neoplasia maligna debe sospecharse en el caso de un chalación recurrente en el mismo lugar. Tal tumoración palpebral o blefaritis crónica unilateral pueden acompañarse de pérdida de pestañas, sobre todo en pacientes mayores.

¿Es posible la curación completa?

El pronóstico en caso de orzuelos típicos es bueno. Normalmente se curan sin dejar cicatrices. Sin embargo, el orzuelo a menudo es recurrente. Puede volver a presentarse incluso en caso de tratamiento conservador o quirúrgico adecuado, sobre todo si los pacientes con blefaritis no realizan una higiene correcta de los párpados. La blefaritis por lo general no consigue curarse de forma permanente, al igual que la seborrea o el acné rosácea, que son sus causas frecuentes. Los pacientes con acné rosácea deben derivarse a un tratamiento dermatológico.

¿Qué se debe hacer después de finalizar el tratamiento?

A pesar de las opiniones comunes, no existe evidencia clara que asocie el uso de productos cosméticos con la presentación o agravamiento de la enfermedad. No obstante, debe considerarse retirar los ejemplares actualmente utilizados de productos de maquillaje, así como de cuidados de ojos y del contorno de ojos, ya que pueden estar contaminados.

¿Cómo se pueden evitar?

Por lo general el orzuelo se desarrolla a base de la blefaritis crónica. En el tratamiento y, sobre todo, en la prevención de las recurrencias del orzuelo es importante una higiene adecuada de los bordes palpebrales.

Incluye:

• calentar a diario los párpados con compresas a temperatura máxima tolerada (permiten aflojar los depósitos de los bordes de los párpados)
• masajear los párpados aplicando una leve presión (elimina la secreción de las glándulas)
• limpiar los bordes de los párpados (utilizando toallitas desechables hipoalergénicas de venta libre o gasas impregnadas de una loción especial).

Durante las infecciones oculares es necesaria una interrupción absoluta del uso de lentes de contacto.

autor:
Arkadiusz Pogrzebielski (MD, PhD)